

イヌ・ネコの消化管疾患の診断における高周波数コンベックスプローブの有用性

Usefulness of High-Frequency Convex Probe in Diagnosis of Digestive Tract Diseases in Dogs and Cats

宮林 孝仁 Takayoshi Miyabayashi

有限会社 獣医教育・先端技術研究所 所長

アメリカにおいては過去30年にわたり、コンパニオンアニマルの消化管疾患に対して腹部超音波診断が利用されている。日本においても高周波数プローブが使えるようになり、数年前から消化管の異常を細密に描出できるようになってきている。動物の場合は、飼主が次のステップを決めるため、全てのことができるわけではなく、全身麻酔を必要としない腹部超音波検査は非常に有益な検査法である。形態学的な異常を検出することで、的確な鑑別診断リストを作り上げ、次のステップである針吸引やバイオプシー、あるいは開腹手術などを示唆することが可能になる。ヒトの場合でも、新生児などにおいては、十分に利用できる方法であると思われる。

In the United States, abdominal ultrasonography has been used for diagnosing digestive tract diseases in dogs and cats. In Japan, a high-frequency probe has been developed in recent years, and abnormalities in digestive tracts can be clearly visualized. In companion animals, the owners may limit doable examinations; thus, abdominal ultrasonography is extremely valuable, since general anesthesia is not required. By delineating morphological changes precisely, the next steps such as fine needle aspirates, biopsy, or exploratory laparotomy can be suggested. I strongly feel that the use of high-frequency probe for examinations of neonates will be beneficial.

Key Words: Ultrasound, Diagnosis, Convex Probe, Digestive Tract

1. はじめに

アメリカにおいては、1970年代後半から、腹部超音波診断がコンパニオンアニマルの消化管疾患に対して行われるようになった。1980年代には、イヌの正常所見が発表され¹⁾、その後、アメリカ獣医放射線学会認定専門医が大学病院で腹部超音波検査を広く行うようになり、それに続いて各地の専門医によるセンター病院や卒業生たちが開業病院で検査を行うようになってきている。

日本においても、腹部超音波検査はヒトの機器を利用して獣医が検査を行っている。しかし、術者の技術が診断に大きく影響するという利点と欠点があることは、この検査がさら

に精度の高まるものとなるための一つの障壁でもある。

ヒトにおいては、これまで消化管内のガスが多い患者に対し、プローブを押し込むことができないため、あまり利用されていなかったと思われる。また、基本的に動物では5cm以内の深度で行うのに対し、12cmの深度を必要とする術式では、当然高周波数は利用できないため、行われていなかったようである。しかし、新生児は動物と同じような大きさであり、特定の消化器疾患では確定診断が得られるため、本論文ではイヌ・ネコにおける有用性を紹介する。

2. 消化管疾患の診断における有用性

2.1 正常所見

動物においては、消化器の正常所見がほぼ確立されている。特に重要なのは、壁の厚さと5層構造である。イヌでは壁の厚さは胃が6mm以下、十二指腸が5mm以下、空腸と回腸が4mm以下、結腸が2mm以下である。壁の5層構造は、漿膜面が高エコー、筋層が低エコー、粘膜下織が高エコー、粘

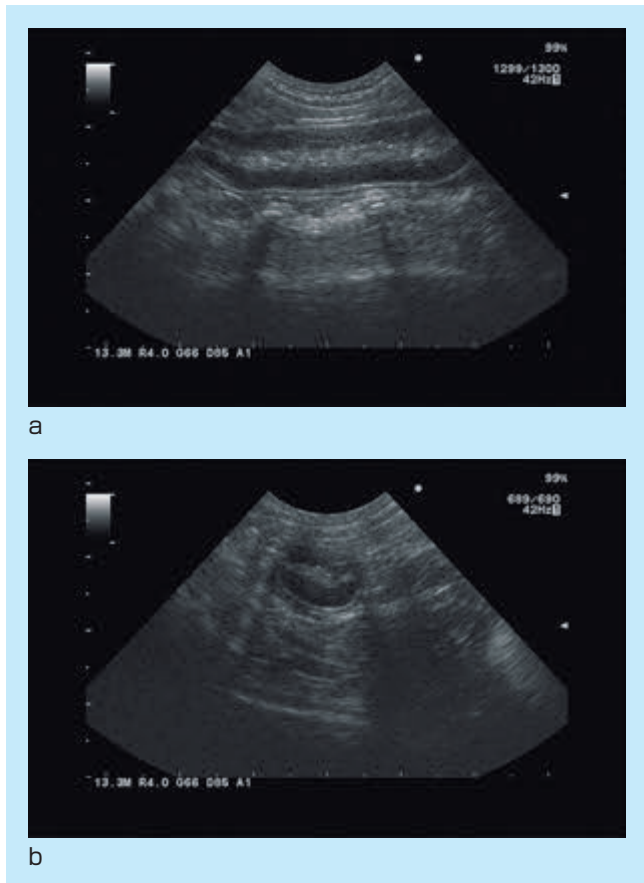


図1：正常な小腸の長軸像(a)と短軸像(b)
5層構造がはっきり確認できる。

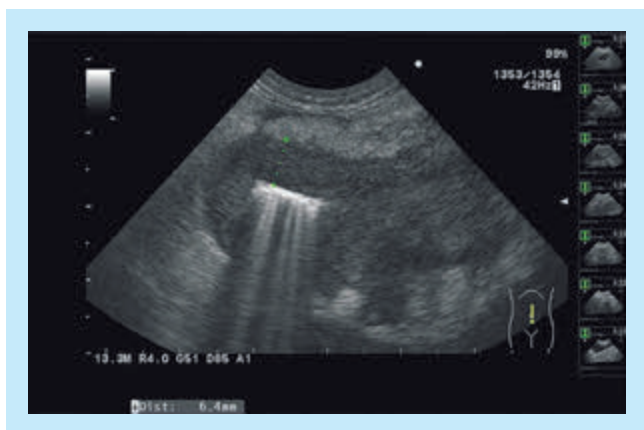


図2：症例1
8歳、去勢オス、ダックスフンド。下痢と嘔吐の症状で来院した。小腸の異常な肥厚と5層構造の消失。漿膜面の周囲に高エコー性の病変も認められ、脂肪の炎症像と思われる。細胞診でリンパ腫と確定診断。

膜が低エコー、内腔が高エコーに見える(図1)。この構造をはっきりと見るためには、深度が4から5cm、周波数は10から13MHzを利用する。もちろん、リニアプローブを使うとより詳細に見えるが、イヌやネコではガスを逃すために押し込むことが多いので、接着面が小さいコンベックスプローブが有用となる。

2.2 異常所見

イヌとネコにおいて、特に腹部超音波検査が有用である消化管疾患には、(1)腫瘍、肉芽腫などの壁の肥厚や5層構造の消失を示すもの(図2)²⁾、(2)腫瘍や炎症などのコルゲート所見を示すもの(図3)³⁾、(3)リンパ管拡張症⁴⁾のように粘膜内に内腔と直角に走る高エコー性の構造を示すもの(図4)、(4)腸重積のように管腔内に小腸が認められ、二重構造を示すもの(図5)、(5)腸管内異物のように強いシャドーを示し、その物

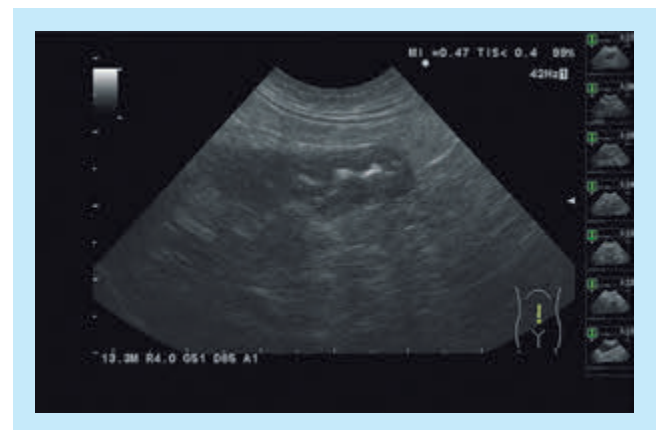


図3：症例2
8歳、去勢オス、ダックスフンド。図2と同じ患者。病変から続いた位置でコルゲート所見(波を打つような所見)が認められる。非特異的な所見で、腹膜炎、重度の腸炎、痔炎などの炎症性疾患にも、この症例のようにリンパ腫においても同様の所見が見られる。

図4：症例3

低アルブミン血症のため、腹腔内液体貯留が見られた症例。小腸の粘膜面に内腔に対して垂直に走る高エコー性のラインが多数認められる。非特異的な所見であるが、小腸粘膜リンパ管拡張症に伴って良く見られる所見である。

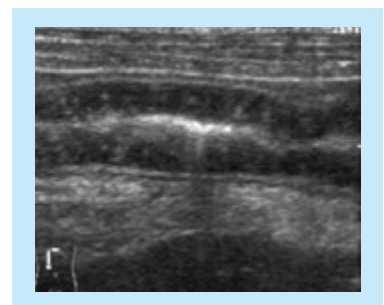
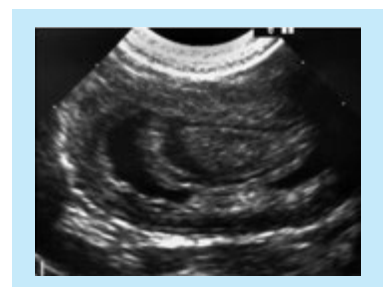

図5：症例4

下痢が続いていた症例で、嘔吐が始まった事で来院。小腸重積症が認められる。特異的な所見であり、新生児や乳児でも同様に見られると思われる。



側に液体貯留を示すイレウス像が認められるもの(図6)⁵⁾⁶⁾、(6)腸管癒着やひも状異物などによる重度のつづれ像(図7)がある。腸重積に関しては、非常に特徴的な画像を示し、特に新生児や乳児において認められる疾患であるため、腹部超音波検査は有効に利用できると思われる。実際、21年前に筆者の実子が6ヶ月齢で嘔吐をし、その際に自身で行った腹部超

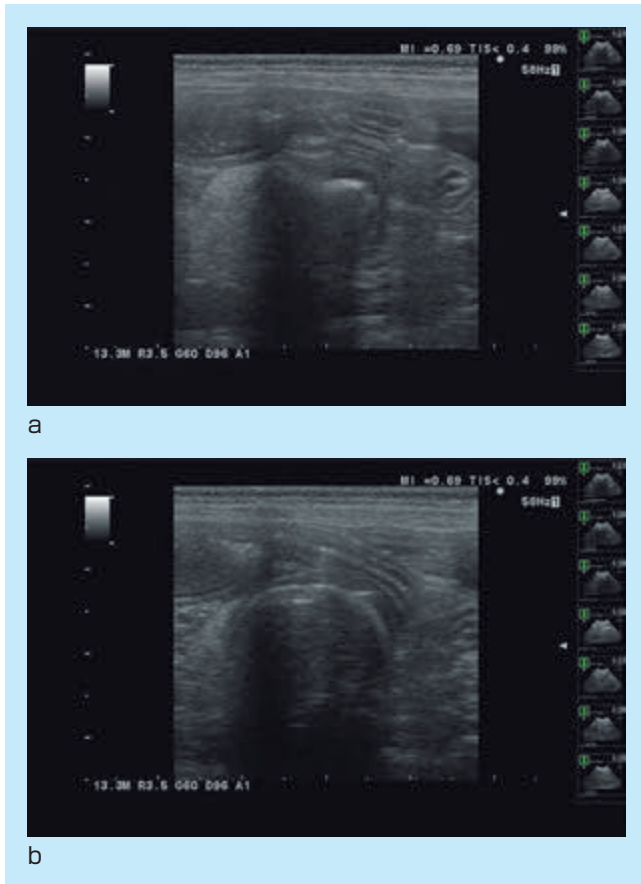


図6：症例5

6歳、オス、ダックスフンド。急性嘔吐のために来院。小腸管腔内に強い音響シャドーイングを示す物体の存在(a)。それに続き、大きな異物が確認できる(b)。開腹手術により、摘出し、その後、順調に回復した症例。

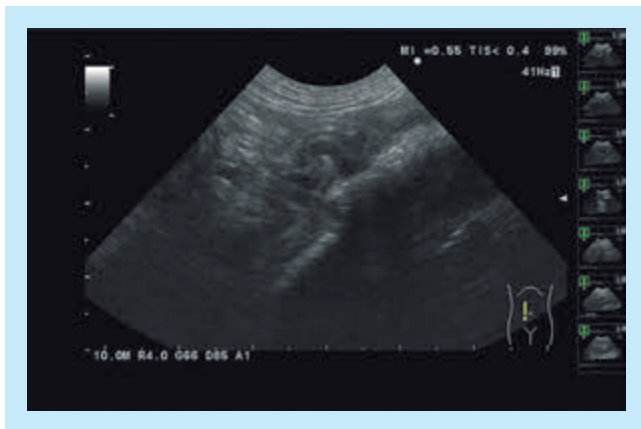


図7：症例6

12歳、避妊メス、ダックスフンド。急性嘔吐のために来院。幽門前庭部から十二指腸にかけてひも状異物があり、そのために、つづれ所見が認められる。開腹手術により、摘出し、その後、順調に回復した症例。

音波検査で腸重積が認められ、Children's Hospital(Columbus, Ohio, USA)において、放射線専門医の先生にバリウム注腸で整復していただき、その後再発も無く生活できているというエピソードを紹介したい。当時、その専門医の先生も腹部超音波検査で腸重積を診断できることはご存じなかった。

上記した異常所見は、腸重積や異物以外はあくまでも鑑別診断しか得られないが、そのあと針吸引などを行うことにより、細胞診で判断できることは多い。動物では全身麻酔が必要になることがあるため、CT検査を簡単に利用できない。最近では、腫瘍と思われる病変の鑑別を行うために無麻酔で針吸引を行い、リンパ腫なら内科療法、腺癌なら外科療法などの選択をすることもできるようになってきている。

3. おわりに

ヒトにおける腹部超音波診断には、ガスが多いから使えない、押し込むと患者からのクレームがひどいなどの固定概念をなくすことにより、4から5cmの深度が得られ、13MHzのプロブを使って消化管の詳細な構造を確認できるようになる。特に、体脂肪がまだ付いていない新生児や乳児においては深度の調整も簡単であり、意思疎通が困難な患者という点では動物と同じ状態であることから、上記した異常所見の中のコルゲート所見、腸重積、異物などは容易に検出できると思われる。すでにイヌやネコでは30年以上の経験があり、シェアできることも多いと思われる。今後、人医においても高周波数コンベックスプロブを用いた腹部超音波検査を広く実施されることを強く勧めたい。

参考文献

- 1) Penninck DG, et al. : Ultrasonography of the normal canine gastrointestinal tract. *Vet Radiol Ultrasound*, 30 : 272-276, 1989.
- 2) Gieger T : Alimentary lymphoma in cats and dogs. *Vet Clin North Am Small Anim Pract*, 41(2) : 419-32, 2011.
- 3) Stander N, et al. : Ultrasonographic appearance of canine parvoviral enteritis in puppies. *Vet Radiol Ultrasound*, 51(1) : 69-74, 2010.
- 4) Sutherland-Smith J, et al. : Ultrasonographic intestinal hyperechoic mucosal striations in dogs are associated with lacteal dilation. *Vet Radiol Ultrasound*, 48(1) : 51-7, 2007.
- 5) Sharma A, et al. : Comparison of radiography and ultrasonography for diagnosing small-intestinal mechanical obstruction in vomiting dogs. *Vet Radiol Ultrasound*, 52(3) : 248-55, 2011.
- 6) Garcia DA, et al. : Ultrasonography of small intestinal obstructions : a contemporary approach. *J Small Anim Pract*, 52(9) : 484-90, 2011.