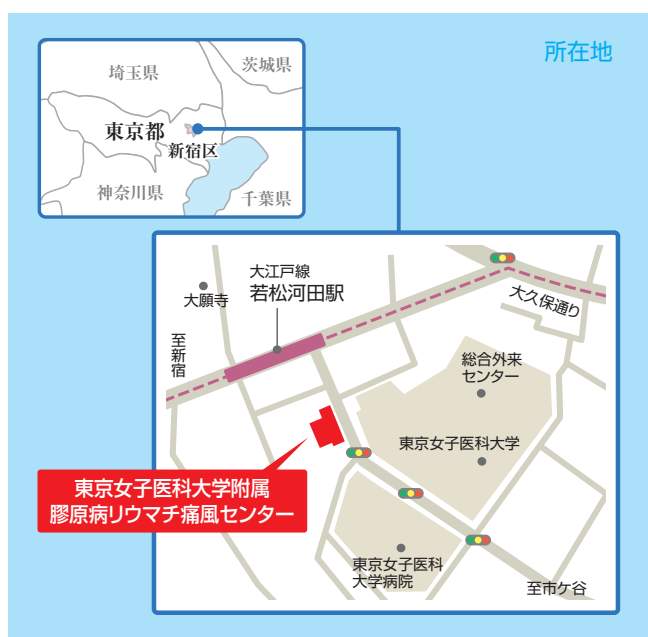

東京女子医科大学附属膠原病リウマチ痛風センター 内科医と整形外科医の専門性を生かした リウマチ性疾患医療のトータルケア施設

編集委員 鎌田 英世



東京女子医科大学附属膠原病リウマチ痛風センター 外観



所在地

東京女子医科大学はオープンMRIシステムを採用したインテリジェントオペシステムなどが納入されており、当社にとっては非常に重要な施設の1つです。

今回、膠原病リウマチ痛風センターに Advanced Versatile Ultrasound Scanner Noblusが導入されましたので、その臨床での活用状況や将来展望を伺うために、訪問しました。

○はじめに所長の山中 寿 教授にお聞きました。

鎌田：最初に膠原病リウマチ痛風センターが取り組んでいる医療の特徴と将来計画などについて教えてください。

山中所長：東京女子医科大学附属膠原病リウマチ痛風センターは関節リウマチをはじめとするリウマチ性疾患に特化した診療、研究、教育を行っています。リウマチ性疾患について内科医と整形外科医が共同して診療にあたる、そういう診療科です。

当センターでは内科医と整形外科医がそれぞれの専門分野を生かして患者さんの診療にあたっている、それが一番大きな特徴です。現時点でもリウマチ性疾患を取り扱う日本で最も大きな医療施設になっていますが、さらに質を上げて関節リウマチをはじめとするリウマチ性疾患全てをカバーするようなセンターにしたいと思っています。

鎌田：センターにおける関節リウマチ患者の現状をお伺いします。

山中所長：当センターでは月間約6,000人の関節リウマチの患者さんを診療しています。日本の関節リウマチ患者さんが約60万人と言われていいますので、日本の患者さんの約1%を診療していることとなります。当センターでは2000年からIORRA(Institute Of Rheumatology, Rheumatoid Arthritis)という臨床研究をしており、その6,000人の患者さんの臨床症状やさまざまな検査データをモニタリングしています。

鎌田：関節リウマチの検査に関する新しい動向についてお聞かせください。

山中所長：この10年間で関節リウマチの検査は非常に進歩いたしました、2つポイントを上げますと、1つは抗CCP抗体という血清の反応で関節リウマチの診断ができるようになりました。もう1つは画像診断の進歩です。特に超音波診断は関節リウマチの患者さんの早期診断だけではなく経過観察においても非常に有用なことが示されて、現在急速に普及しようとしています。

鎌田：超音波検査の目的と意義、他検査とのすみ分けについてお聞かせください。

山中所長：関節の超音波検査の目的は2つです。1つは関節リウマチの早期発見、早期診断です。従来、X線の検査では関節リウマチの滑膜炎を捉えることができませんでした。ところが超音波検査では滑膜炎とその程度を明確に診断でき、早期発見に非常にメリットがあります。

もう1つは経過観察です。関節リウマチは薬物治療が良くなり、寛解という状態に導入できることが分かっています。ところが本当に寛解になっているかどうかは関節の触診や身体所見だけでははっきりしません。しかし、超音波検査を使って詳細に関節を調べることによって本当に寛解に導入できているか確認が可能です。超音波診断は関節リウマチ診療において、今後必須のモダリティになると考えています。

鎌田：Noblusの導入の経緯をお聞かせください。

山中所長：今後、超音波装置は聴診器を一般の診療で使うような形で用いるような時代になるのではないかと考えています。可能ならば全ての診察室に超音波装置を置いて手軽に診療の中で生かせる状況を作りたいと思っています、今回この製品の導入に踏み切ったわけです。

鎌田：今後、超音波検査によって関節リウマチの診断や治療はどのように変わるか、また今後の外来診療での超音波検査の展望についてお聞かせください。

山中所長：過去10年間で関節リウマチの治療は非常に進歩しました。生物学的製剤やメトトレキサートをはじめとする優秀な抗免疫療法が世に出て、患者さんのアウトカムを圧倒的に良くしています。それとともに求められるのがやはり診断技術です。特に画像診断の進歩が必須で、その意味で超音波検査は非常に大きな貢献をしていると私は考えています。日常診療の中で超音波検査がルーチンに行われるような時代になれば関節リウマチの早期診断、早期診療がかなり可能になると思います。それと経過観察においてもしっかりと疾患活動性を抑えていることを明確に示すことができ、治療法の選択に非常に大きな指針になるとわれわれも考えています。

鎌田：今後の日立アロカメディカルの関節用超音波装置に期待されることは何でしょうか。

山中所長：今後、超音波検査は関節リウマチ診療の中で重要になってくると思っています。どの診療所や病院でも非常に



膠原病リウマチ痛風センター所長 山中 寿 教授



受付・会計



待合室



採血室

忙しい外来診療の最中に検査機器を使うことには抵抗があります。しかし簡便に使えるれば聴診器のように毎日の日常診療の中で生かすことができます。簡便に使えること、そして安価であること、この2つは非常に大事なポイントだろうと思いますので、是非われわれとしては期待したいです。

○次にNoblusをリウマチ外来診療の強力なツールとしてご使用されている瀬戸 洋平先生にお話を伺いました。

鎌田：関節リウマチの検査にはX線、MRIなどの検査もありますが、超音波検査を選び実施する理由をお教えてください。

瀬戸先生：リウマチ性疾患の診断においてX線検査は古くから用いられていますが、関節リウマチをはじめとした疾患においては滑膜などを中心とした軟部を評価する上で、あまり感度の高い検査ではありません。そこで病気の本態を評価できるMRIおよび超音波検査が使用されるようになりました。超音波検査はMRIと違い患者負担も少なくベッドサイドで簡単に施行でき、かつコストパフォーマンスも良いので非常に使いやすい検査です。

鎌田：関節リウマチ診療において、どのように超音波検査を活用されているのでしょうか。

瀬戸先生：超音波検査は、初診の患者さんの診断や関節リウマチと診断された患者さんの治療効果判定、患者さんへの病状説明の際に利用しています。その他、局所に注射する場合の穿刺ガイドとしても使っています。当センターでは診察室で診療の最中に超音波検査を実施することもありますし、まとまった検査を行う場合には他の画像診断と同様に時間を作って検査を受けに来てもらうというパターンもあります。

鎌田：実際に関節リウマチの超音波検査を実施するようになってからの患者さんの反応についてお聞かせください。

瀬戸先生：診断や治療方針決定、あるいは患者さんに薬などの説明をする上で、その関節で何が今起きているのかを超音波画像でお見せすることで、病状や、治療で期待されることなどを

理解してもらうことが非常に容易になっていると思います。

われわれの診療においては、患者さんは慢性の疾患とつきあっていくことが重要であり、患者さんが病状を理解し、治療の必要性を認識してくれることがとても大事なことです。病状の超音波画像を直接目で見るとは理解や認識の上で非常に大きな役割を果たしていると思います。

鎌田：超音波検査から読み取る所見とそこからどのように診断を進めていくのか教えてください。

瀬戸先生：滑膜の病変、それに伴う骨の変化を評価しています。滑膜の炎症所見、関節リウマチの特徴である骨びらんなど、X線では捉えきれない、かなり小さい初期の段階から描出できますので、診断の決め手として用いています。

疾患の活動性の評価、それから治療効果の判定の上ではさまざまな血液検査、診察所見、超音波検査も含む画像所見が用いられます。例えば血液検査で炎症のマーカーは全体的な病態を評価することは可能ですが、関節リウマチに特異的な変化を見ているわけではありませんので、実際に関節局所で起きている炎症を直接見ることによって正確に患者さんの治療の有効性や活動性の残存などを見ることができます。

鎌田：超音波検査の進め方をお聞きます。

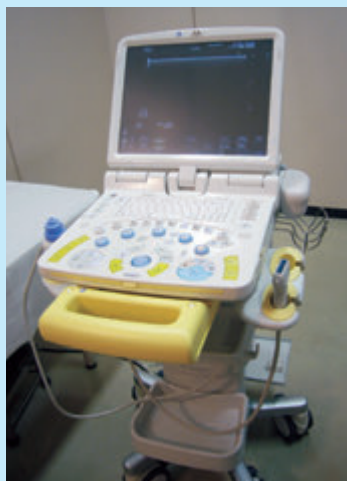瀬戸先生：通常は上半身の関節を診察するときは患者さんに対面し座ってもらい走査を行います。下半身の膝や足を診察するときには診察台に寝てもらいそこで行います。実際に評価する関節は、診察をした上で、確認したい部位を選択してグレースケールおよびパワードブラを用いて評価を行っています。より全体的に病状の評価を行うときには、特に時間を作って四肢の全部の関節に対して網羅的な評価を行うこともあります。

鎌田：関節リウマチの超音波検査をする際のポイントやコツをお教えてください。

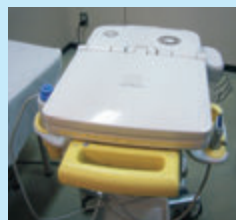
瀬戸先生：われわれが対象にするのは主に関節とその周囲の軟部組織です。基本的に関節は体の表面から近いので、部位の特定は比較的容易です。ただし、超音波検査で関節リウマチ



瀬戸 洋平 先生



超音波診断装置 Noblus



子における滑膜の病変を評価する場合には、血流情報が非常に大切ですので圧迫によって観察が不良にならないように、十分なゼリーを使用しあまり圧力をかけない状態でプローブの走査をする必要があります。

また関節は立体的な構造をしていますので、ある特定の断面だけではなく、観察可能な範囲をできるだけ関節全体を捉えるように網羅的な走査を行って観察します。通常はグレースケールで関節の構造の評価、例えば滑膜の肥厚、骨皮質の不整、骨びらん、その周囲の腱、靭帯などの評価を行います。さらにドプラ法を用いて滑膜内の血流を評価することによって、より高い特異性を以て滑膜炎の評価を行っています。

鎌田：Noblusの導入を決めた理由をお教えてください。

瀬戸先生：装置導入にあたって外来の診察中に検査を行うことを前提にしていたので、簡単に起動でき、持ち運びが容易で、診察室を移動できる取り回しの良さ、簡便性を非常に重視しました。

それに加えてリウマチ性疾患の評価には、細かい病変を高画質で描出することと血流情報が重要なポイントでしたので、特に血流画像がハイエンド機と遜色がないことに非常に魅力を感じて導入を決めました。

鎌田：実際のリウマチ外来診療にNoblusを使用されて、どのように評価されますか。

瀬戸先生：ハイエンドの装置と比較しても遜色のない画質が維持されるので、コンパクトでありながら必要十分な画質や情報が得られる装置であると評価しています。

鎌田：今後、関節リウマチの診断・治療にNoblusをどのように活用されますか。

瀬戸先生：簡便に高画質の画像を描出できるので診療の質を向上させることが非常に期待できると思います。診察するその場で超音波を使用することで、実際に超音波がないときの診察の技術も向上しますし、患者さんの病状に関する理解も非常に良くなり、外来診療の質ひいては患者さんの治療の成果、予後の向上を期待しています。

鎌田：関節リウマチ診療における超音波装置の役割についてお願いします。

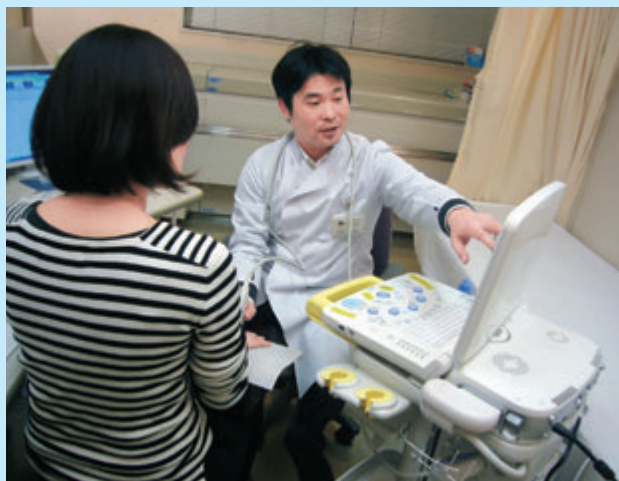
瀬戸先生：われわれのリウマチ性疾患の領域においては、関節リウマチの治療薬が非常に進歩したことにあわせて超音波検査といった画像診断が非常に注目を浴びています。実際に滑膜の炎症の程度を定量化もしくは半定量化してスコアリング、グレーディングを行いデータを収集することが近年のトレンドになっていますが、患者さんを目の前にして重要なことは、症状もしくは病気が実際にどこにどういうふうに影響しているかを正確に評価することです。

よって質的な評価、どこに何があるのかなどをきちんと評価できるような超音波検査の技術が、実際の診療の上で必要になってくると思います。

最近、超音波検査がどちらかと言うと学術的な部分での進歩の方が先行しているような感じですので、実際に超音波検査を診療に使うことにより、超音波装置をいわゆる聴診器の代わりのように診察の一環として使えるような使い方が普及すれば良いと思っています。

今回の訪問に際し、長時間にわたりご協力をいただきました山中寿所長、瀬戸洋平先生および関係者の皆様に深く感謝を申し上げます。

※ Noblusは日立アロカメディカル株式会社の登録商標です。



診察風景



日立アロカメディカル株式会社 メディカルシステム営業本部 立原課長(左)、藤平課員(右)