

乳癌の診療における 4Dエラストの有用性

Validity of 4D Elasto in Breast Diagnosis

位藤 俊一 Toshikazu Ito

地方独立行政法人 りんくう総合医療センター(泉佐野市)

超音波用造影剤SONAZOID^{*1}が乳腺腫瘍に対し保険収載となり乳腺診断における超音波診断装置の重要性がさらに増している。また4D技術に関しても画質改良技術とともに機能も改善され、造影や組織弾性映像法が4Dで観察可能となってきている。

今回、われわれは、HI VISION Ascendus^{*2}における4Dエラストを使用し、その臨床的有用性を検討した。

4Dエラストによる組織の硬さ診断は、癌の広がり診断、薬物治療やnon-surgical ablationにおける治療効果の判定に有益な情報をもたらす可能性を示した。

SONAZOID^{*1} was approved for health insurance coverage in breast. The more than ever Ultrasound Diagnosis Scanner has become an important role in breast diagnosis. About a 4D technology, the image quality is improved dramatically. The contrast-enhanced ultrasound and Tissue Elasticity Imaging in 4D function are available now. In this time, we have used 4D Elasto on HI VISION Ascendus^{*2} and investigated clinical value about 4D Elasto. The stiffness observation with 4D Elasto showed the potential to be useful information for spread observation, Chemotherapy and non-surgical ablation in breast cancer.

Key Words: Tissue Elasticity Imaging, 4D Elasto, HI VISION Ascendus, Chemotherapy, Non-surgical Ablation

1. はじめに

組織の硬さを画像化する組織弾性映像法は、この十年で急速に普及した。日立メディコは、この機能をReal-time Tissue Elastography^{*3}と命名し、リアルタイム表示が可能な市販装置の内蔵機能として世界で初めての製品化を実現した。さらに一昨年には、4Dで硬さ情報が観察可能な4Dエラストも、世界に先駆けて製品化した。

今回、乳腺腫瘍において4Dエラストを施行し、臨床におけ

る有用性と今後の可能性に関して検討したので紹介する。

2. 4Dエラスト

2011年2月、日立メディコにより、4Dエラストを搭載したプレミアムデジタル超音波診断装置HI VISION Ascendus^{*2}が開発され上市された。

4Dエラストは、その名の通り、Real-time 3Dモードにおいて、Elastographyの3次元像を観察できるものである。図1はピラミッド形状の硬い内包物が入ったファントムの4Dエラスト画像であるが、硬い領域をピラミッド形状の立体像として正確に反映している。

4Dエラストは、4DリニアプローブEUP-LV74(13-5MHz)を用いることで撮像が可能となる。本プローブは長軸観察視野約40mmの一行に並んだ振動子が内蔵されており、4Dモードでは、これを機械的走査することにより、約50mmの短軸視野観測ができる。また、Bモードの4Dはもちろんであるが、微細な血流を3D表示するFine Flow^{®4}も使用することができる(図2)。

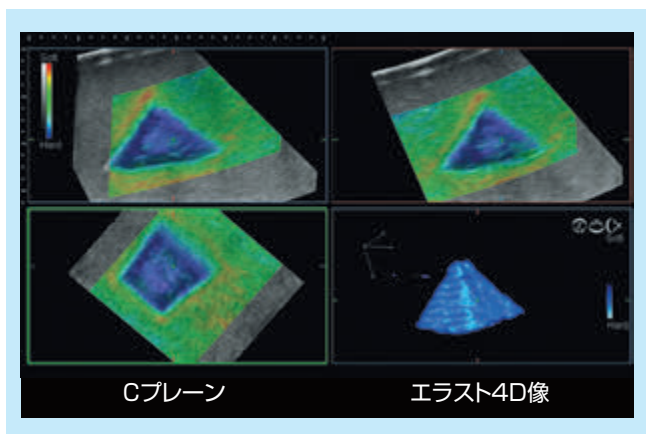


図1：ピラミッド型ファントムの4Dエラスト画像

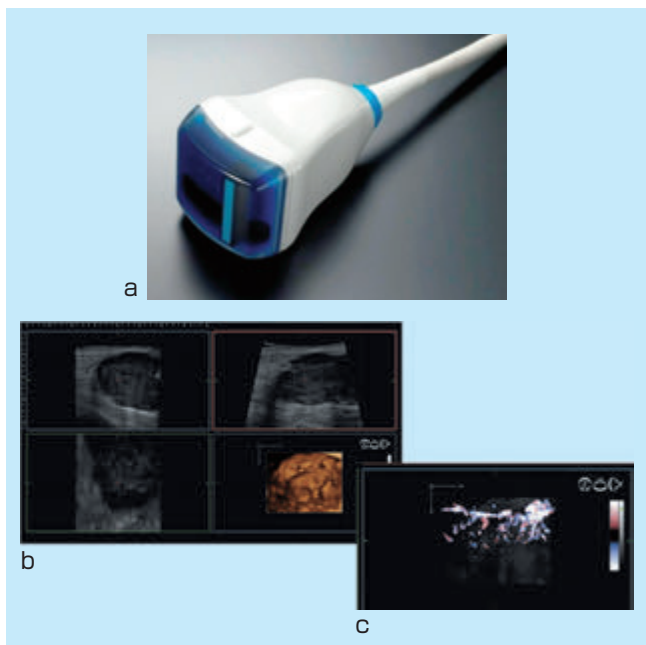


図2：4Dリニアプローブ EUP-LV74外観(a)と4DにおけるBモード画像(b)とFine Flow(c)

3. 4Dエラストの臨床応用

4Dエラストの利点としては、腫瘍の硬さがどのように分布しているかを3次元的に視認可能であることが挙げられる。図3は、乳腺の多発腫瘍を4Dエラストのマルチスライス画像

で描出し、腫瘍の位置関係が冠状断面で容易に認識可能であった一例である。

検査当初には2つの腫瘍の存在のみが確認されていたが4Dエラストを実施することにより、3か所目の腫瘍の存在が確認できた(図3 赤矢印部)。Bモード像ではややコントラストが弱く見逃しやすい微小病変においても、3次元の硬さ情報として検出できる点は、非常に有効であると考えられる。

またデータ取得後にさまざまな表示形態で観察できることも大きな魅力である。図4はプローブに対する短軸・長軸直交面とプローブとの水平面を同時に表示可能なOrthogonal(直交立体)表示である。MPRで観察するA、B、Cプレーンの観察位置を瞬時に把握することが可能であり、Cプレーンの広がり観察を行う際の空間位置の把握に有効な表示手法である。

4Dエラストはレンダリング表示機能も備えており、3次元像に硬い領域のみを立体表示することにより、どのように腫瘍の

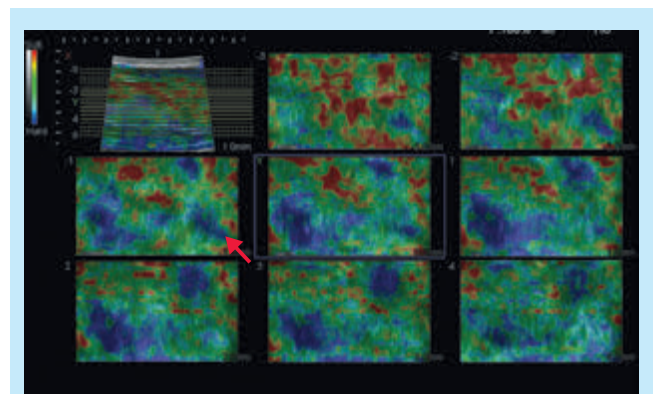


図3：多発腫瘍における4Dエラストマルチスライス画像

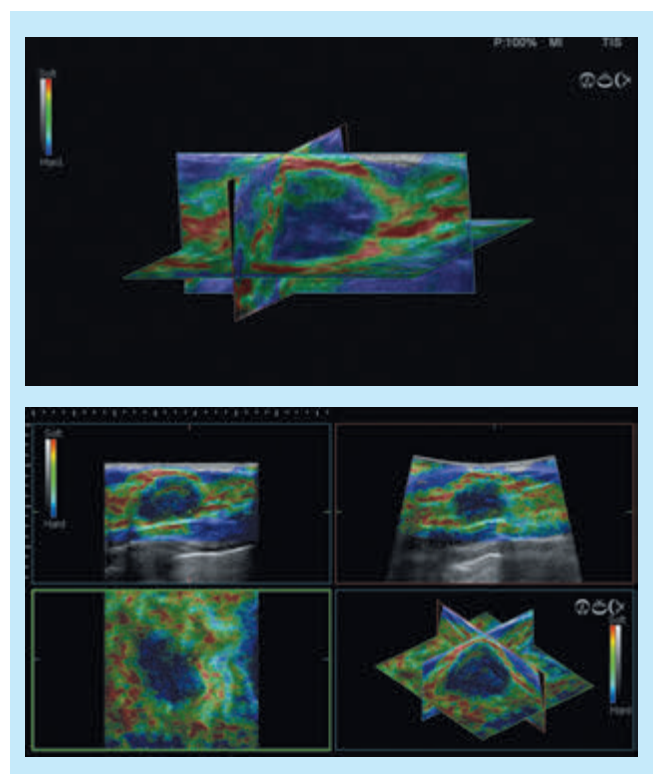


図4：Orthogonal(直交立体)表示

硬い領域が広がっているのかを直感的に観察できる(図5)¹⁾。

HI VISION Ascendusの新バージョン(2013年5月にリリース)においては、通常の2次元像と同じカラーマップでレンダリング像を構成できるようになり、より直感的に硬さの広がり観察できるようになった(図6)。

またマルチスライス表示を用いることで、複数のスライス面における硬さの広がり観察が可能である。

図7のように腫瘍上部から下部にかけて万遍なく同時に表示することが可能であり、腫瘍のスクリーニングやCプレーンでの腫瘍の進展観察に有効と考える。

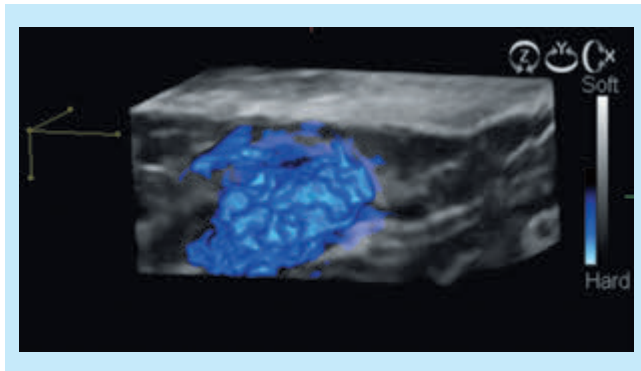


図5：硬いところのみを表示したレンダリング像

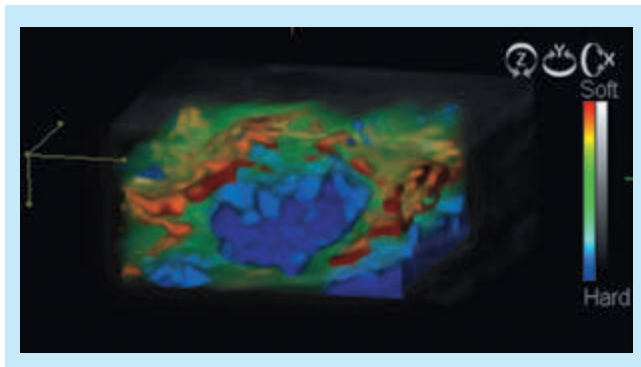


図6：2次元像と同じカラーマップで表示したレンダリング像

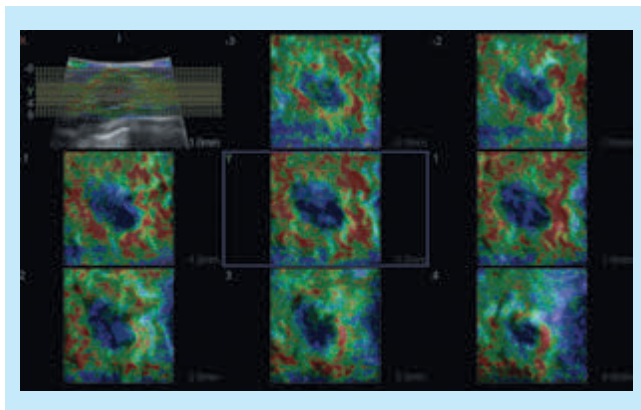


図7：マルチスライス表示

4. 治療効果判定への応用

近年、non-surgical ablationの1つとしてRFA(Radiofrequency Ablation)治療が注目されており、患者への負担が少

なく、かつ整容性が良好であることから今後への期待も大きい。RFA治療は、超音波誘導(ガイド)下に施行されることが一般的である。しかしながら、Bモード情報だけでは、RFAにより腫瘍部が十分に焼灼できたかを評価するには、十分とは言えない。現状では造影MRIまたはSONAZOID[®]1 造影超音波により、腫瘍部への流入血流が適切に遮断されたかを確認することが最も有効な手法と考えられる。

焼灼組織辺縁は硬化する傾向にあるため、エラストグラフィによる焼灼範囲の同定にも有効であり重要と考えられる。これに加えて4Dエラストでは、腫瘍全体像を1つの画像上で確認することが可能であり、また造影剤を使用することなく簡便に撮像できることも利点として挙げられる。

浸潤性乳管癌に対し、RFA治療を施行し、4Dエラストによる評価を行った症例を提示する。図8は、4DエラストにおけるCプレーンのマルチスライスである。焼灼したablation zoneの辺縁が明瞭に青く帯状に表示され、その内部は、軟らかいことを示す緑で表示されているが、これは組織の壊死を反映していると考えられる。図9は、RFA治療後のablation

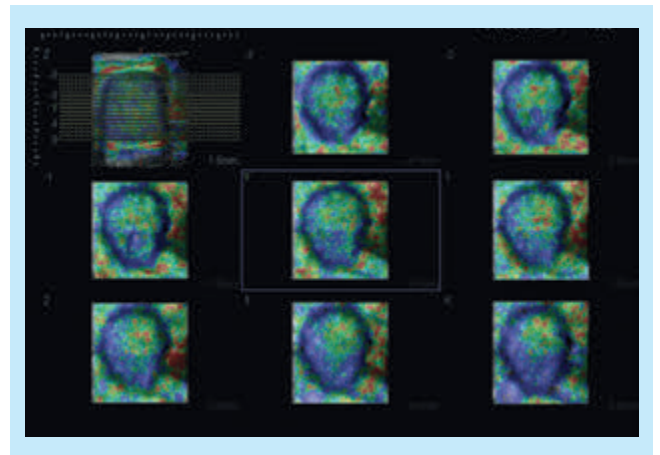


図8：RFA治療施行後の4Dエラスト画像(マルチスライス表示)

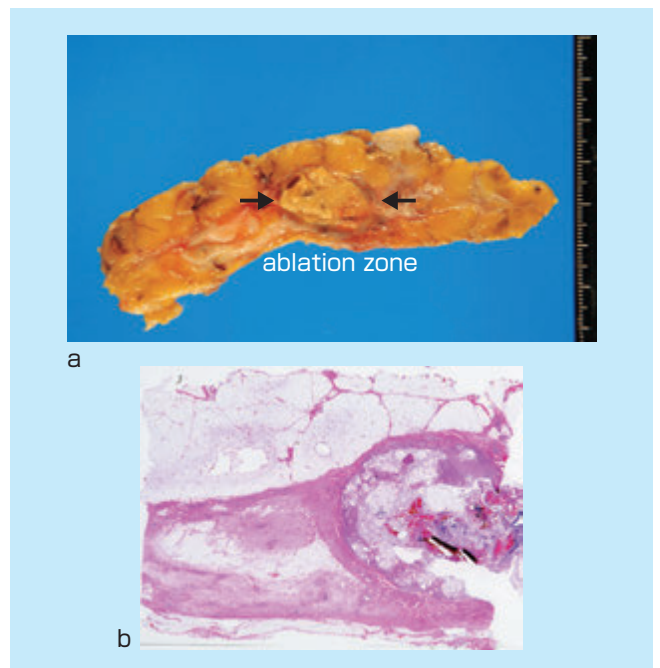


図9：RFA後の腫瘍の病理標本(a)、ルーペ像(HE染色)(b)

zoneの病理組織の写真であるが、(b)のルーペ像では、ablation zone 辺縁は線維化を呈し被膜状になっている。ablation zoneの内部は組織の変性壊死が強く一部融解しており、4D エラストによる立体的硬さ診断に一致する。

次に、乳癌に対する薬物治療の効果判定における4D エラストの有用性を検討した。薬物治療が奏効した腫瘍は縮小し、軟らかくなる傾向にある。図10に化学療法施行前後における4D エラストの画像を提示する。治療開始前(a)には、大きく硬く描出された腫瘍が、トラスツズマブおよびパクリタキセル投与1か月後には、縮小し、軟らかくなっていることが4D エラストの画像から確認できる。本症例では、4D エラストは腫瘍の大きさと硬さの情報を同時に採取可能であり、腫瘍サイズ変化のみの判定に比較し、より精度の高い判定が可能であった。

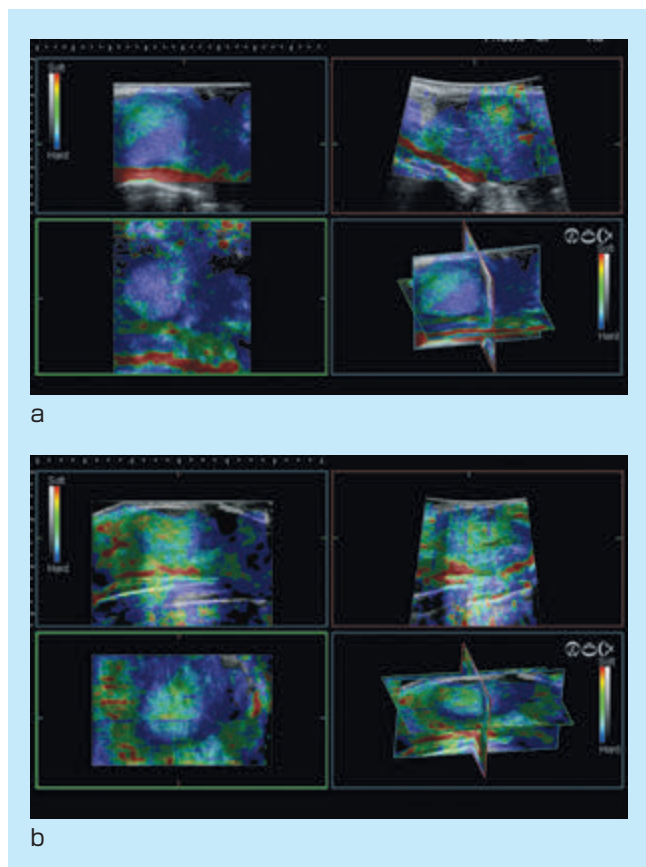


図10：化学治療前の4Dエラスト画像(a)、化学治療後の4Dエラスト画像(b)

5. 考察および今後への期待

薬物治療効果を判定する方法としては腫瘍径や容積が用いられることが多い。その他、vascularity評価による判定²⁾³⁾や腫瘍の組織弾性映像法による評価が試みられている。

治療の過程で、腫瘍の硬さ情報を立体的に評価できれば、治療早期にその治療の妥当性を検証できると考えられる。

2次元のエラストでは1断面の評価であったが、4D エラストでは任意の断面のデータを集積することにより立体的な評価が可能であり、4D エラストが、RFA 治療や薬物治療の効

果判定に有効な手法になりうるものが、今回の結果からも示された²⁾。

硬さデータを加味した立体的データを経時的に観察することにより、治療効果をより客観的、定量的に評価できることが期待される。

※1 SONAZOIDはジーイー・ヘルスケア・アクスイエ・セルスカプの登録商標です。

※2 HI VISION AscendusおよびAscendus、※3 Real-time Tissue Elastography、※4 Fine Flowは株式会社日立メディコの登録商標です。

参考文献

- 1) 猪上慎介, ほか：3次元Elastography観察に適した表示手法の検討. J Med Ultrasonics, Vol.38 Supplement (2011) : S311
- 2) 位藤俊一：乳房画像診断最前線 超音波診断を中心に. 南江堂, 2-10, 2013.
- 3) 位藤俊一：造影超音波による乳腺腫瘍の治療効果判定. インナービジョン, 28(3) : 35-38, 2013.